



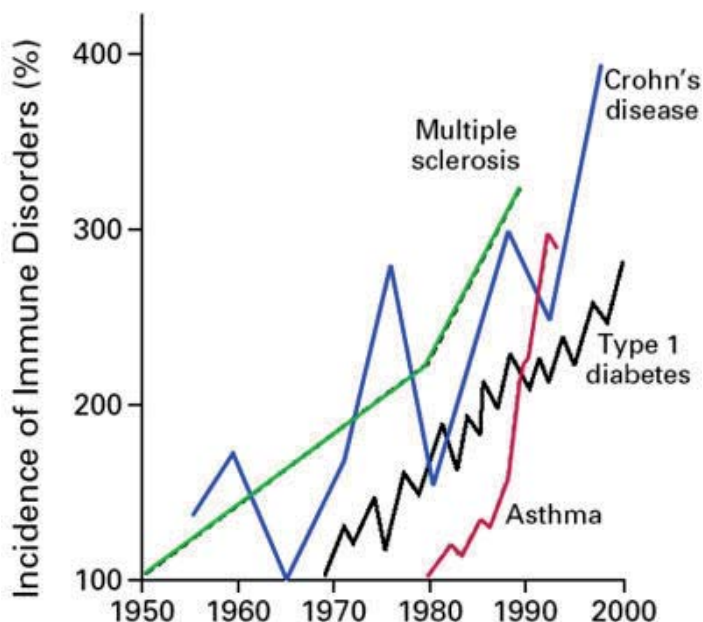
STÖRFELDER IN DER MUNDHÖHLE

Der Begriff Störfeld stammt aus der Biologischen Medizin und bedeutet nichts anderes als Strukturveränderung. Hierzu zählen Narben und Brüche, psychologische Traumen und im Bereich der Mundhöhle chronische Entzündungsherde ausgehend von wurzelbehandelten Zähnen und chronisch-entzündlichen Bereichen im Kieferknochen, sogenannten NICO's (Neuralgia Inducing Cavitational Osteonecrosis).

Wurzelbehandelte Zähne stellen chronisch-entzündliche Herde dar, die sowohl vor Ort, meist aber an anderer Stelle im Körper zu chronischen Problemen führen können. Weston Price, Zahnarzt und Forscher, hat hierfür bereits vor über 100 Jahren den Begriff der Fokalen Infektion geprägt. Schon damals stellte er einen Zusammenhang zwischen den toten Zähnen und den chronischen Erkrankungen seiner Patienten her. Er empfahl seinen Patienten die verdächtigen Zähne zu entfernen und implantierte diese Zähne unter die Haut von Kaninchen. 80 Prozent der Kaninchen entwickelten in Folge dessen dieselben Symptome wie der Patient, bei Herzleiden sogar 100 Prozent.

Chronische Erkrankungen werden als Epidemie des 21. Jahrhunderts bezeichnet. Dazu zählen Autoimmunerkrankungen wie Hashimoto, Typ1-Diabetes, Allergien, Darmerkrankungen wie Morbus Crohn oder Collitis Ulcerosa, aber auch schwerwiegende neurologische Erkrankungen wie MS, Alzheimer, Parkinson und ALS bis hin zu psychologischen Problemen. Die Umwelt und vor allem auch chronische Entzündungen und Giftstoffe die im eigenen Körper vorhanden sind, spielen bei deren Entstehung eine große Rolle.

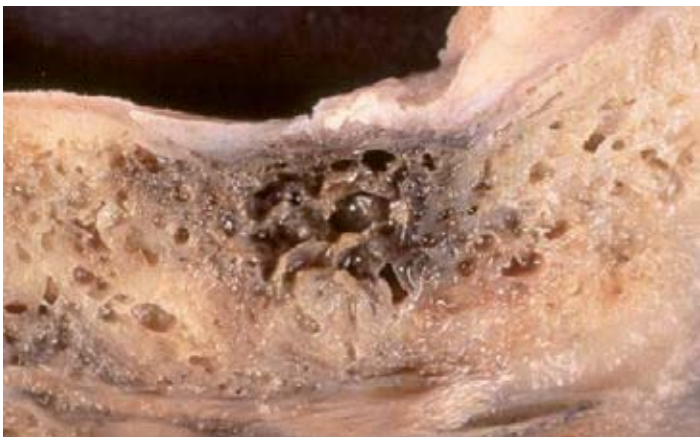
Ohne Blut-, Nerv- und Lymphversorgung ist der Zahn lediglich totes organisches Gewebe ohne Funktion, das auf Grund seiner Anatomie die perfekte Höhle für bösartige (pathogene) Mikroorganismen darstellt. Pro mm² finden sich zwischen 30.000 und 75.000 kleine Kanälchen im Zahn (Dentinkanälchen). Würde man die Dentinkanälchen einer Wurzel aneinanderreihen, ergäbe dies eine Strecke von ca. einem Kilometer. Bösartige (pathogene) Bakterien hausen in diesem weit verzweigten Kanalsystem einer Wurzel und bilden dort hochgiftige Schwefelverbindungen (Thioether, Mercaptane) [1-14], die ihrerseits lebenswichtige Vorgänge blockieren können. Da nicht lebendiges, organisches Gewebe mit der Zeit zu verwesen beginnt, entstehen dabei zusätzlich Leichengifte (Putrescine und Cadaverine), welche ebenfalls hoch giftig sind.



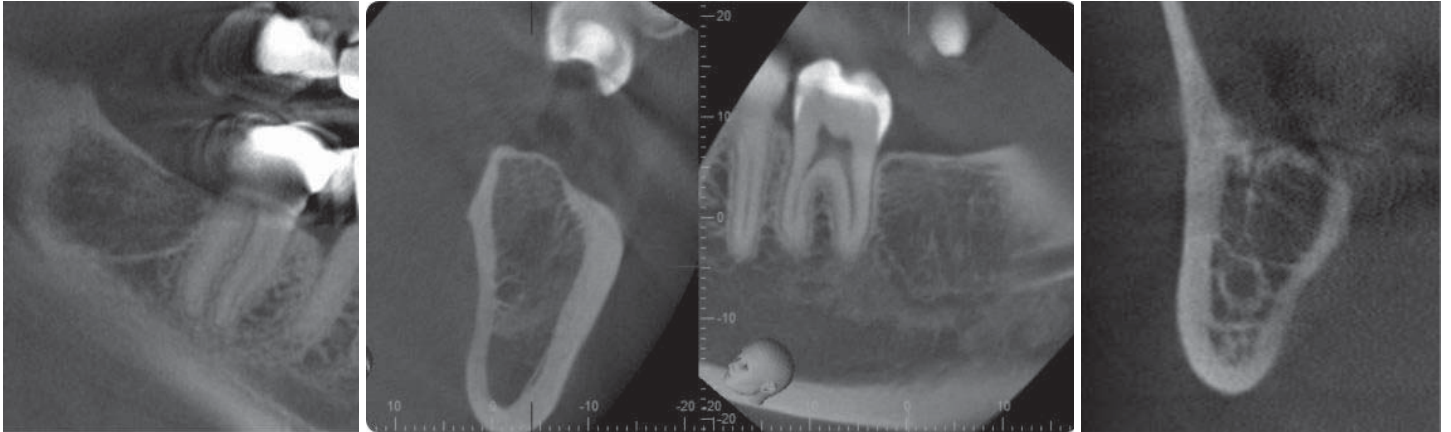
Das angeborene Immunsystem reagiert auf diesen infektiösen Zahn mit einer erhöhten Produktion von Entzündungsbotenstoffen (TNF- α , IL-1, INF γ). Diese subtile Aktivierung der Fresszellen führt zu einer chronischen Entzündung des umliegenden Gewebes, häufig mit Zystenbildung. Der Körper kapselt das giftige Geschehen sozusagen vom übrigen Organismus ab. Neben der Giftigkeit der Schwefel-Wasserstoff-Verbindungen (Thioether/Mercaptane) ist es auch nicht selten, dass ein Patient allergisch auf diese Stoffe reagiert. Auch die Wurzelfüllmaterialien an sich sind nicht unproblematisch und enthalten meist klassische Allergene wie Epoxidharz, Perubalsam oder Kolophonium. Probleme zeigen sich meist nicht direkt vor Ort, sondern systemisch, also andernorts im Körper. Daher sind sie nicht immer ganz einfach zu diagnostizieren.

Chronische Entzündungen im Kieferknochen sind keine Seltenheit. Meist resultieren diese Entzündungsherde aus alten, nicht optimal verheilten Zahnextraktionswunden, Zahnanlagen oder Fremdkörpern. Man spricht in diesem Falle von einer NICO – Neuralgia Inducing Cavitational Osteonecrosis. Diese NICO ist neben der Wurzelbehandlung ein weiteres massives Störfeld für den gesamten Körper, das oftmals eine vollständige Gesundung des Patienten verhindert. In der Folge kommt es zu einer fettig-degenerativen Veränderung des Knochens. Der Stoffwechsel verändert sich, Pilze, Viren und andere Mikroorganismen siedeln sich an. Hier bilden sich ähnlich wie bei den wurzelbehandelten Zähnen, Giftstoffe und Entzündungsbotenstoffe (TNF- α , IL-1, RANTES), die an anderer Stelle im Körper vielerlei Symptome hervorrufen können [15, 18-26]. Diese Giftstoffe können über den Hauptnerv ins Gehirn und von dort aus in den ganzen Körper transportiert werden (sog. retrograd axonaler Transport)) [16-17] .

Patienten mit Chronischer Müdigkeit (CFS), Haut- und Darmproblemen sowie Gelenkschmerzen und Unbeweglichkeiten ohne klare Ursache, sollten immer Zahnherde verdächtigen. In einer Studie von Lechner und Baehr aus dem Jahr 2014 wird die NICO bereits als Mitauslöser für chronisch entzündetes Brustgewebe bis hin zu der Entstehung von Brustkrebs, diskutiert. Mittels einer dreidimensionalen, digitalen Volumentomographie (DVT) können diese auf Verdacht gut diagnostiziert werden.



1. Befundung und Vorbereitung



1.1. DIAGNOSTIK

Röntgenologisch:

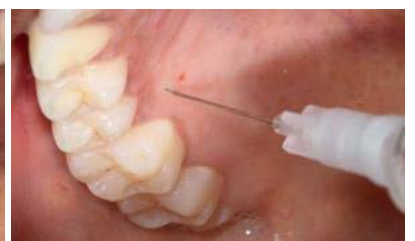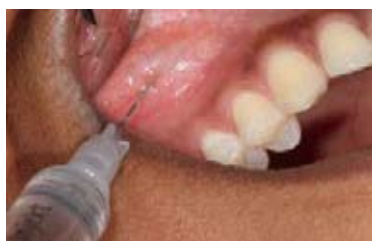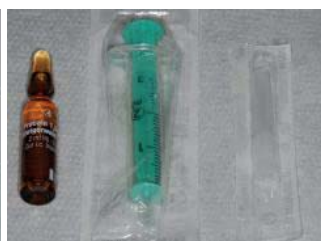Teilweise sieht man Entzündungen und Zysten an der Spitze von wurzelbehandelten Zähnen bereits auf einem konventionellen Panoramaröntgenbild. Häufig sind diese aber nur mit einem dreidimensionalen Röntgenbild (DVT) eindeutig zu diagnostizieren. Grundsätzlich sollte für die Störfelddiagnostik immer ein DVT zur Verfügung stehen. Speziell eine NICO ist ohne DVT nicht klar zu diagnostizieren. Um die Ausmaße in Höhe, Länge und Breite genau bestimmen zu können und auf die Operation vorbereitet zu sein, ist ein DVT unbedingt erforderlich. So ist die Gefahr, umliegende sensible anatomische Strukturen wie im Unterkiefer den Hauptnerv (Nervus Alveolaris Inferioris), sowie im Oberkiefer die Kieferhöhlen zu verletzen, deutlich reduziert. Da die wurzelbehandelten Zähne, falls anatomisch möglich, direkt durch ein Implantat aus Keramik ersetzt werden sollten, ist auch hier ein DVT aus oben genannten Gründen absolut indiziert.

1.2. NEURALTHERAPIE:

Test Injektion mit 1-2 % Procain [27]:

Die Injektion stellt grundsätzlich eine Art temporären Neustart für die jeweilige Region dar. Über den viszerokutanen Reflex wird das Gehirn angeregt, Augenmerk auf diese Körperpartie zu legen, das potentielle Störfeld wird vom korrespondierenden Organ für eine gewisse Zeit entkoppelt. Zusätzlich wird Procain vor Ort enzymatisch in zwei Bestandteile zerlegt und abgebaut (PABA und Di-Ethyl Amino-Ethanol). Dies bewirkt eine verstärkte Durchblutung und Gefäßneubildung im entsprechenden Areal.

Sie werden aufgefordert, nach der Injektion für zirka 24 Stunden alle minimalen Änderungen in ihrer Befindlichkeit zu beobachten. Häufig tritt sogar vor Ort ein sogenanntes Sekundenphänomen (Huneke) ein. Vor allem beim Schulter-Arm Syndrom führt dieses häufig zur spontanen Besserung. Der Effekt sollte zirka acht Stunden anhalten, um den schuldigen Zahn oder das NICO-Areal als eindeutiges Störfeld zu diagnostizieren. Die Anästhesie selbst ist von kurzer Dauer und lässt nach ca. 30 Minuten nach.



1.3. LABORDIAGNOSTIK:

Es besteht die Möglichkeit, eine eventuelle Reizung des Immunsystems auf Botenstoffe wie RANTES und die giftigen Abbauprodukte Thioether und Mercaptane zu untersuchen. Auf Anfrage werden diese Zusatzuntersuchungen von der medizinischen Abteilung durchgeführt.

2. Unterstützung der körpereigenen Regeneration

NICO´s entstehen hauptsächlich nach Entfernung von Weißheitszähnen, können aber in jedem zahnlosen Areal auftreten. Die Ursache hierfür ist eine falsche Ernährung mit viel Zucker, Weizen und Kuhmilchprodukten sowie ein Vitamin- und Nährstoffmangel: Vitamin D3 (Mangel an Sonne), Zink, Magnesium und Omega 3 Fettsäuren. Der Körper ist durch diese Mangelsituation mit Heilungsvorgängen häufig überfordert – er befindet sich sozusagen im „Winterschlaf“. Er ist nicht in der Lage, neues Gewebe aufzubauen, da schlicht und einfach die Nährstoffe dafür fehlen. Die NICO ist also ein Symptom für ein vorhandenes Nährstoffdefizit.

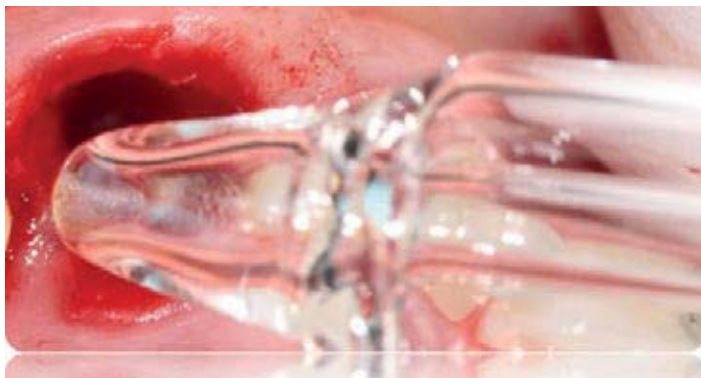Eben dieser generelle Nährstoffmangel sollte unbedingt vor jedem chirurgischen Eingriff ausgeglichen werden.

Bereits 2-3 Wochen vor dem geplanten chirurgischen Eingriff beginnen Sie mit unserem Knochenheilungsprotokoll, welches wir bei allen chirurgischen Eingriffen bereits im Vorfeld zur Unterstützung der körpereigenen Regeneration einsetzen (s.u. 4.)

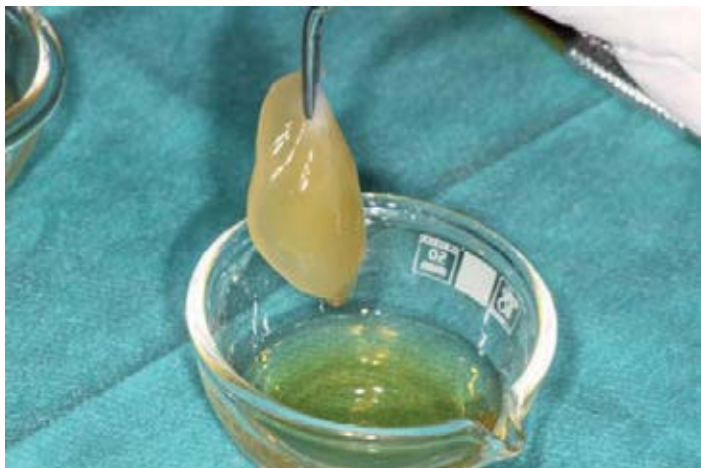
Die Einnahme der Nährstoffe ist von entscheidender Bedeutung für die anschließende Regeneration des Knochengewebes.

3. Therapie – Störfeldsanierung

Die Therapie der NICO besteht in der vollständigen chirurgischen Entfernung dieser entzündlich veränderten Areale und anschließender Desinfektion mit Ozon. Ozon tötet nur Bakterien, Viren und Pilze ab, nicht jedoch körpereigene Zellen.



Die Operation wird so minimalinvasiv wie möglich durchgeführt. Dazu verwenden wir Piezosurgery, eine auf Ultraschall basierende Technik, zur maximalen Schonung des Gewebes und gefährdeter Strukturen sowie spezielle Handinstrumente.



Für eine optimale Regeneration hat sich das Einbringen eines aus Eigenblut gewonnenen PRGF®-Endoret®-Membran (Platelet Rich in Growth Factors) bewährt. Dazu wird kurz vor der Operation Blut abgenommen. Das frisch entnommene, venöse Blut wird dann für ca. 8 Minuten zentrifugiert und daraufhin aktiviert. Nach 30 Minuten steht die Membran zur Verfügung.

Die PRGF®-Endoret®-Technology ist zu 100 Prozent körpereigenen Ursprungs und dadurch vollständig biokompatibel.

Zusätzlich wird die Wunde mit einer speziellen Störfeldmedikation gespült, die außerdem neuraltherapeutisch in das umliegende Gewebe als Depot gespritzt wird.

Zum Einsatz kommen Procain der Firma Steigerwald (frei von Konservierungsstoffen), Notakehl® D5 (homöopathisches Antibiotika), Selenase® 100 (antibakteriell) sowie Arthrokehl® „A“® (das Störfeldmedikament schlechthin). Im Anschluss an die Operation wird Traumeel® injiziert.

In einem Zeitraum von 24 Stunden vor bis nach der Operation bekommen Sie eine hochdosierte gepufferte Vitamin C-Infusion (BTP-Infusion nach Volz/Nischwitz/Vizkelety) verabreicht. Vitamin C wirkt in dieser hohen Dosierung entzündungshemmend und damit als Infektionsschutz. Weiterhin werden die Kollagensynthese und somit die Wundheilung positiv unterstützt. Vitamin C wirkt gleichzeitig als Schutz vor Stoffwechselstörungen und zur Entgiftung, außerdem produziert es Energie, die zur Zellheilung benötigt wird. Die Infusion ist durch eine Vielzahl weiterer Komponenten perfekt auf Sicherheit und Wirkung abgestimmt.

Auf ein Antibiotikum kann somit immer verzichtet werden.

Das chirurgische Vorgehen bei der Entfernung von Fremdkörpern ist identisch. Auch für die Entfernung von wurzelbehandelten Zähnen, die im Anschluss nicht direkt mit einem Keramikimplantat versorgt werden können (s. Infoblatt SCC) kommt eben dieses Protokoll akribisch zum Einsatz. Somit steht einer perfekten Heilung des Knochens nichts im Wege.

4. Was sollten Sie als Patient beachten:

In den Tagen – besser Wochen – vor dem chirurgischen Eingriff sollten alle schädigenden Ernährungseinflüsse eliminiert werden. Das heißt: Verzicht auf Kaffee, Alkohol, Tabak, Einfachzucker, Gluten und Kuhmilchprodukte. Positiv stimulierend wirken Wasser, gesunde Fette, Gemüse und Salate in allen Variationen sowie eine gesunde Lebensweise mit viel Schlaf, Bewegung und Sonne.

Ernährung 1 – 3 Wochen vor der OP:

- Vermeiden Sie Tabak, Koffein, Alkohol, Einfachzucker, gesättigte Fettsäuren; gluten- und kuhmilchfreie Ernährung

Nahrungsergänzungen/Medikamente:

- Vitamin C: 1.000 mg zweimal täglich zum Essen
- Zink (citrat, gluconat): 2 Kapseln morgens und abends zum Essen
- Dekristol® 20.000 I.E. (Vitamin D3): 1 Kapsel zum Frühstück (wie verordnet) (Medikament)
- MK-7 (K2): 2 Kapseln zum Frühstück (1 Kps. pro 10.000 I.E. Vitamin D3)
- Magnesiumcitrat: 2 Kapseln morgens und abends zum Essen
- Omega-3 Fischöl: 3 x 2 Kapseln zu den Mahlzeiten

OP-TAG:

- nur Vitamin D3 (Dekristol® 20.000IE) + MK-7 (K2) oral
- BTP-Infusion (u.a. 50 g Vitamin C)

Nach der OP für 4 Wochen:

Nahrungsergänzungen/Medikamente: s. oben

- Zusätzlich: Bromelain plus: 3 x 1 Kapsel zwischen den Mahlzeiten

Ihre Mitarbeit ist Gold wert. Bitte nehmen Sie die Nahrungsergänzungen und Medikamente wie verordnet ein und halten sich an die angegebenen Ernährungsempfehlungen. Für 14 Tage sollten Sie sich schonen und auf die Zeichen ihres Körpers hören. Das Wundgebiet sollte möglichst ebenfalls geschont werden, Sie sollten also nicht daran saugen oder mit der Zunge daran spielen. Den Blutpropf bzw. das PRGF dürfen Sie für 3 Tage nach der OP weder berühren noch putzen.

Eine Schwellung sowie Blutung nach der Operation sind völlig normal und kein Grund zur Sorge. Bitte Kühlen Sie mit einem feuchtkalten Tuch das OP-Gebiet für zwei Tage.

4. Literatur

1. Claesson et al.: **Production of volatile sulfur compounds by various Fusobacterium species.** Oral Microbiol. Immunol. 1990; 5:137-142
2. Langendijk PS, Hanssen JT, Van der Hoeven JS.: **Sulfate-reducing bacteria in association with human periodontitis.** J Clin Periodontol Dec 2000; 27(12):943-50
3. Persson S., Edlund MB., Claesson, R., Carlsson J.: **The Formation of hydrogen sulfide and methyl mercaptan by oral bacteria.** Oral Microbiology and Immunology 1990 August; Vol. 5 (4): 195-201
4. J.F. Siqueira, et. al., **Polymerase chain reaction-based analysis of microorganisms associated with failed endodontic treatment,** Oral Surgery, Oral Medicine, Oral Pathology, Oral Radiology and Endodontology 2004; Vol. 97: 85-94
5. JF Siquiera, et. al.; **A Scanning Electron Microscopic Evaluation of In Vitro Dentinal Tubules Penetration by selected Anaerobic Bacteria,** Journal of Endodontics, June 1996; Vol. 22 (6)
6. Persson S., Edlund MB., Claesson, R., Carlsson J., **The Formation of hydrogen sulfide and methyl mercaptan by oral bacteria.** Oral Microbiology and Immunology 1990 August; Vol. 5 (4): 195-201
7. Lechner, J., **Mehrdimensionale Systemdiagnose des wurzelgefüllten Zahnes.** ZWR-Das Deutsche Zahnärzteblatt 2012; Vol. 121(12): 640-644
8. NM Chugal, et. al., **Endodontic infection: Some biologic and treatment factors associated with outcome** Oral Surgery, Oral Medicine, Oral Pathology, Oral Radiology and Endodontology July 2003; Vol. 96 (1)
9. Richardson N, Mordan NJ, Figueiredo JA, Ng YL, Gulabivala K., **Microflora in teeth associated with apical periodontitis: a methodological observational study comparing two protocols and three microscopy techniques.** International Endodontic Journal 2009; October; Vol. 42(10): 908-21
10. JF Siquiera, et. al., **Bacteria in the apical root canal of teeth with primary apical periodontitis.** Oral Surgery, Oral Medicine, Oral Pathology, Oral Radiology and Endodontology May 2009; Vol. 107 (5): 721-726
11. Nagaoka S., Miyazaki Y., Liu Hj., Iwamoto Y., Kitano M., **Bacterial invasion into dentinal tubules of human vital and nonvital teeth.** Journal of Endodontics 1995; Februar; Vol. 21 (2): 70-73
12. Lechner, J., Baehr, V.: **Hyperactivated Signaling Pathways of Chemokine RANTES/CCL5 in Osteopathies of Jawbone in Breast Cancer Patients.** Breast Cancer (Auckl). 2014 May 21; 8:89-96
13. **Mercury Poisoning from Dental Amalgam - A Hazard to Human Brain.** Stockholm: Störtebecker Foundation for Research 1985 (201 pages). ISBN 0-941011-01-1. Published in the USA by Bio-Probe, Inc., 1986; (213 pages)
14. Speranski, M.: **A basis for the theory of medicine.** International Publishers, New York and Moskau, 1935
15. Bouquot JE, Roberts AM, Person P, Christian J. NICO (neuralgia-inducing cavitation osteonecrosis): **osteomyelitis in 224 jawbone samples from patients with facial neuralgias.** Oral Surg Oral Med Oral Pathol 1992; 73:307-19
16. Lechner J. **Störfelder im Trigemusbereich und Systemerkrankung.** VGM Kötzing; 1999
17. Lechner J. **Fakt oder Fiktion - Dokumentation des NICO-Störfelds,** RegulationsMedizin. 8. Heft 2003; 2
18. Rathanaswami P, HachichaM, SadickM, Schall TJ, McColl SR. **Expression of the cytokine RANTES in human rheumatoid synovial fibroblasts.** Differential regulation of RANTES and interleukin-8 genes by inflammatory cytokines. J Biol Chem 1993; 268(8):5834-9
19. Liu C, Papewalis C, Domberg J, Scherbaum WA, Schott M. **Chemokines and autoimmune thyroid diseases.** Horm Metab Res 2008; 40(June (6)):361-8
20. Lechner J., Baehr, V. : **RANTES and fibroblast growth factor 2 in jawbone cavitations: triggers for systemic disease?.** Int J Gen Med. 2013; 6: 277-290. Published online 2013 Apr 22
21. Lechner J., Mayer W.: **Immune messengers in Neuralgia Inducing Cavitation Osteonecrosis (NICO) in jaw bone and systemic interference.** European Journal of Integrative Medicine 06/2010; 2(2):71-77
22. Lechner J.: **Zytokin RANTES zur Validierung zahnärztlicher Röntgendiagnostik bei „silent inflammation“ im Kieferknochen.** ZWR - Das Deutsche Zahnärzteblatt 2015; 124 (5): 216-221
23. Bach J.F.: **The effect of infections on susceptibility to autoimmune and allergic diseases.** N Engl J Med; 347:911-20 (2002)
24. Ronald S. Brown, et. al., **The anesthetic localization procedure is an aid in ruling out or confirming suspected primary sources of oral or dental pain.** JADA May 1995; Vol. 126
25. Stübinger S., Sader R., Filippi A.: **The use of ozone in dentistry and maxillofacial surgery: a review.** Quintessence Int. 2006 May;37(5):353-9

BIO.Logisch!

